



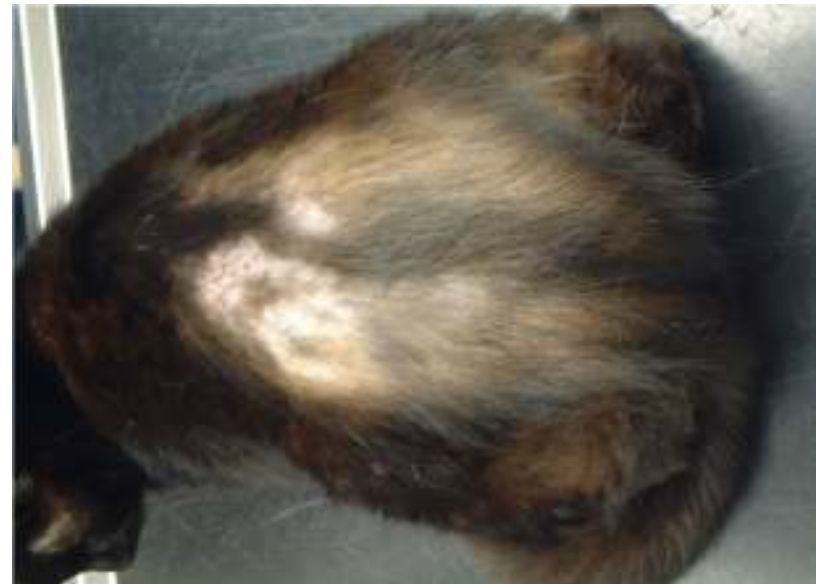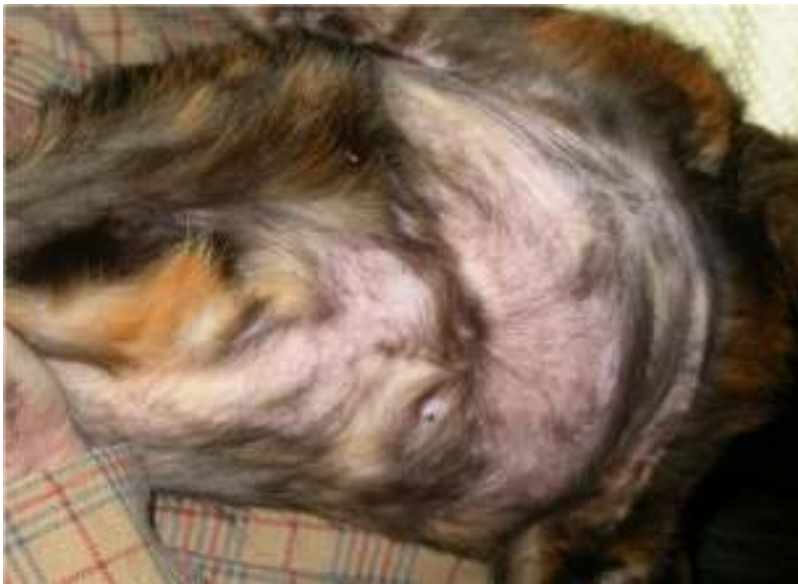ALLERGIE BIJ DE KAT



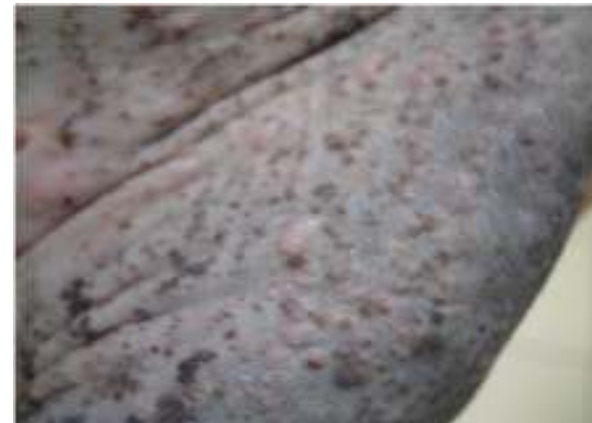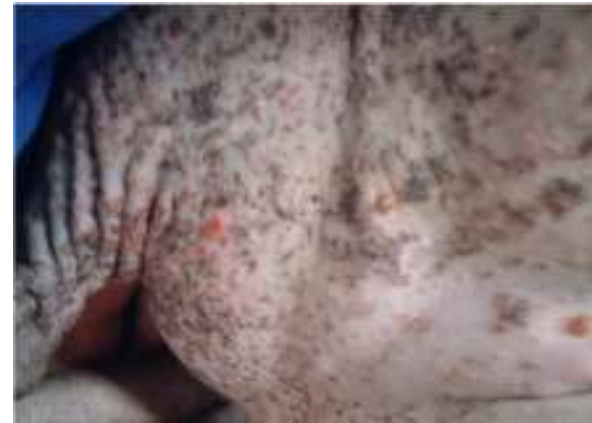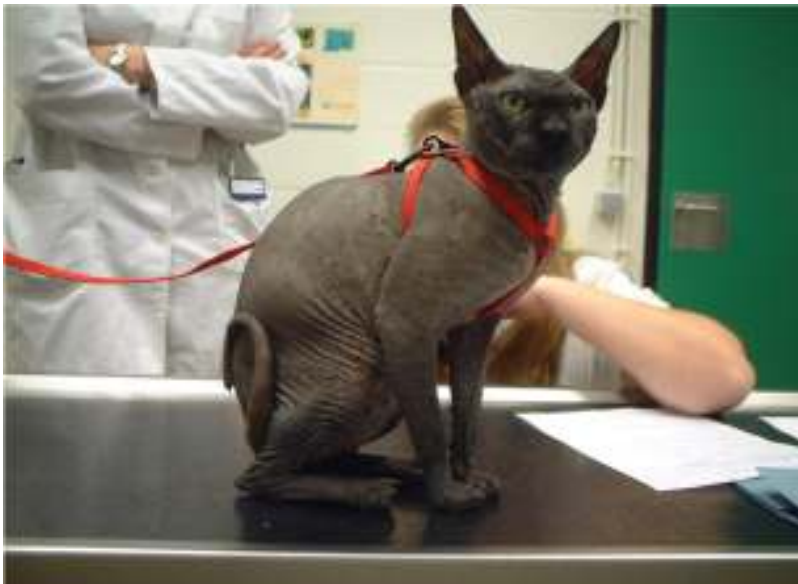ALLERGIE KAT

- MOGELIJKE UITINGSVORMEN
 - TRAUMATISCHE ALOPECIE
 - EGC
 - MILIAIRE DERMATITIS
 - URTICARIA PIGMENTOSA


TRAUMATISCHE ALOPECIE



URTICARIA PIGMENTOSA



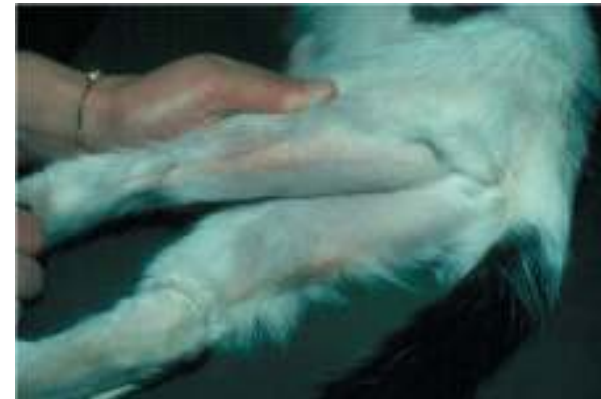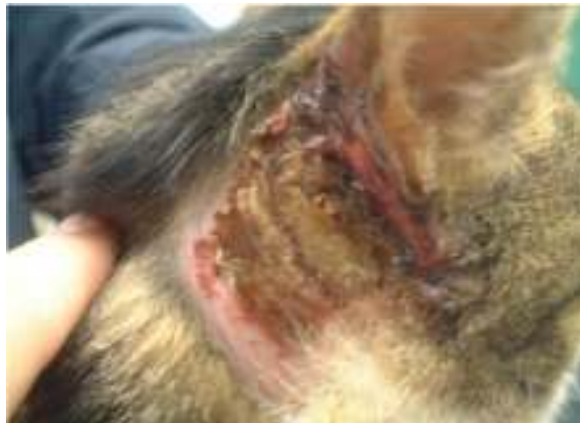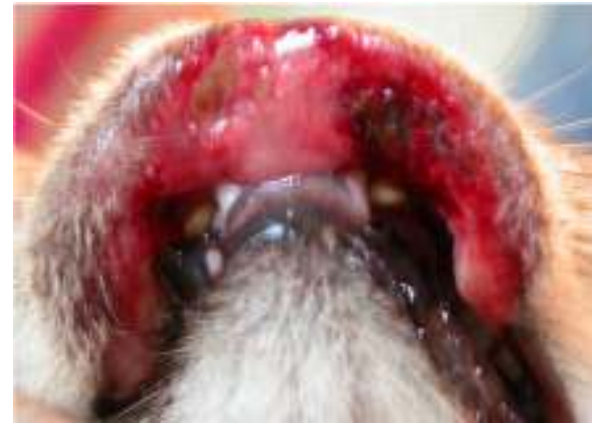EOSINOFIEL GRANULOOM COMPLEX






IS GEEN AANDOENING OP ZICH
MAAR EEN SYMPTOOM

KAN ZICH UITEN IN 3 VORMEN

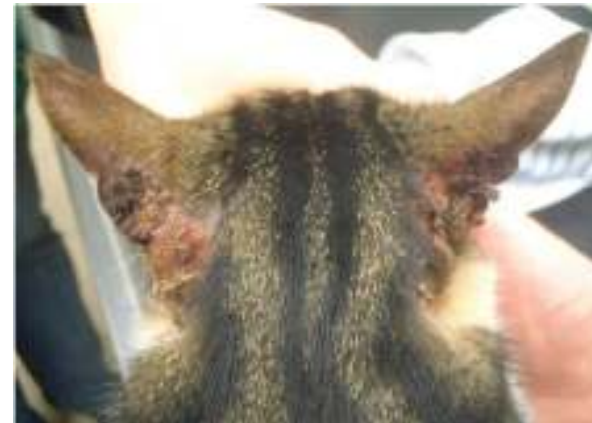
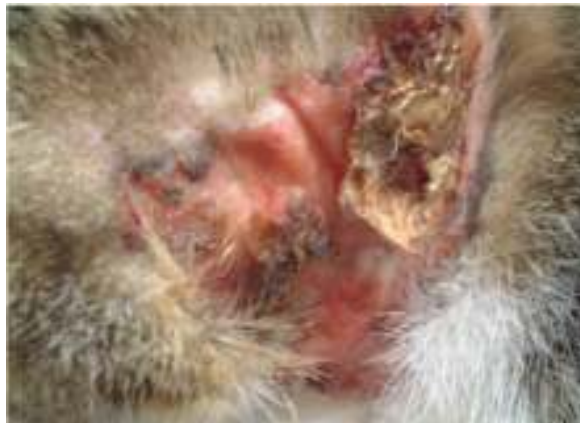
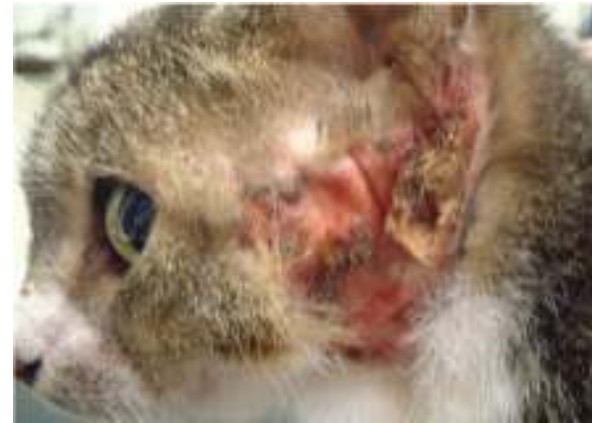
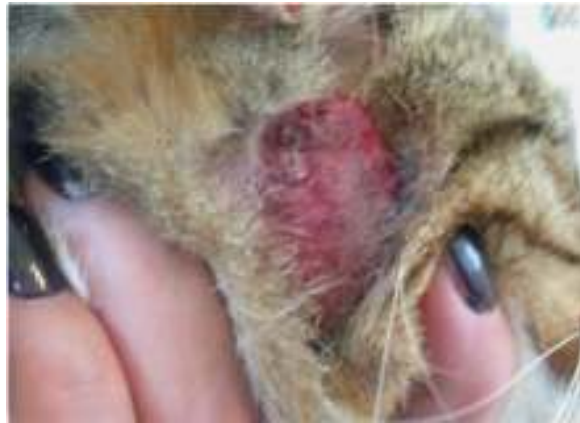
- DOOR LIKKEN BESCHADIGING VAN COLLAGEEN MET COLLAGEENNECROSE TOT GEVOLG
 - EOSINOFIELEN EN MASTCELLEN WANNEER GEACTIVEERD PRODUCEREN PROTEOLYTISCHE ENZYMES

- HET LIKKEN IS EEN GEVOLG VAN JEUK MET ALS OORZAAK
 - ALLERGIE
 - OVERGEVOELIGHEIDSREACTIE
 - PARASieten
 - (AI, VIRAAL, BACTERIEEL)

CASE





SIGNALEMENT

- FELIS VULGARIS
- VROUWELIJK GESTERILISEERD
- 3 JAAR



ANAMNESE

- REEDS 4 MAAND BEZIG
- EET WHISKAS
- LEEFT BINNEN EN BUITEN
- MAANDELIJKS ONTVLOOID MET ADVANTAGE
- NOG 1 KAT IN HUIS ZONDER PROBLEMEN, WORDT OOK MAANDELIJKS ONTVLOOID
- 2 MAAND GELEDEN DEPOT METHYLPREDNISOLONE PREPARAAT WEINIG BETERSCHAP
- GOEDE EETLUST
- JEUK EXTREEM EN BEPERKT TOT HOOFD EN NEK
- GEEN GI KLACHTEN



ALGEMEEN ONDERZOEK

- GEEN AFW IN LN
- GEEN KOORTS
- CVT OK
- GAAN AFW BIJ AUSCULATATIE OF PALPATIE



DERMATOLOGISCH ONDERZOEK

- OREN INWENDIG OK
- PLAQUES ACHTER EN VOOR DE OREN,
VERDER GEEN HUIDLETSELS
- CYTOLOGIE
 - STOFMONSTER KAT EN KOOI NEGATIEF
 - RECHTSTREEKSE AFDRUK POSITIEF OP
EOSINOFIELEN
 - SWAB OREN NEGATIEF
 - AFSCHRAABSEL NEGATIEF OP DEMODEX EN
OTODECTES CYNOTIS



EOSINOFIELE PLAQUE

- MAAR WAT IS DE OORZAAK?
 - WAAROM KRABT DE KAT ZICH ZO INTENS AAN HET HOOFD?

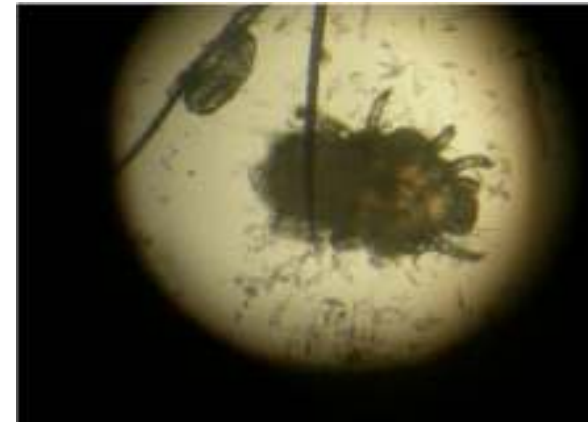
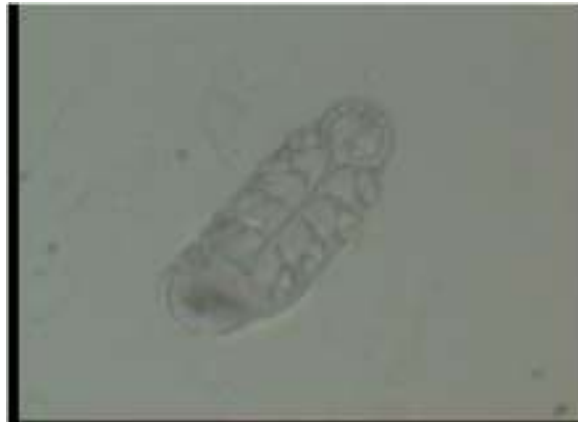
JEUK AAN HOOFD KAT

DIFFERENTIAAL DIAGNOSE

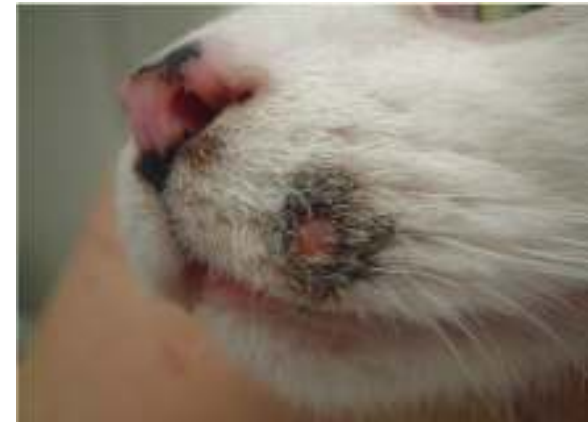- PARASITAIR
- INFECTIEUS
- ALLERGIE
- ANDERE
 - NEOPLASIE
 - DRUGREACTIES
 -

PARASITAIR



- MIJTEN
 - DEMODEX GATOI
 - NOTOEDRES CATI
 - CHEYLETIELLA BLACKEI
 - TROMBICULA AUTUMNALIS
 - OTODECTES CYNOTIS
- INSECTEN
 - MUGGENOVERGEVOELIGHEID
 - VLOOIEN
 - EGELVLO
 - KONIJNEVLO

INFECTIEUS



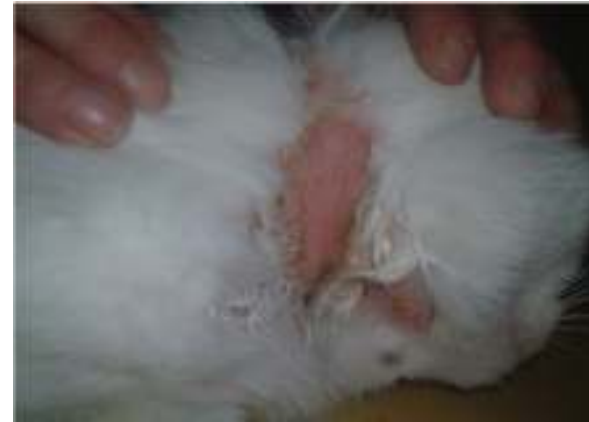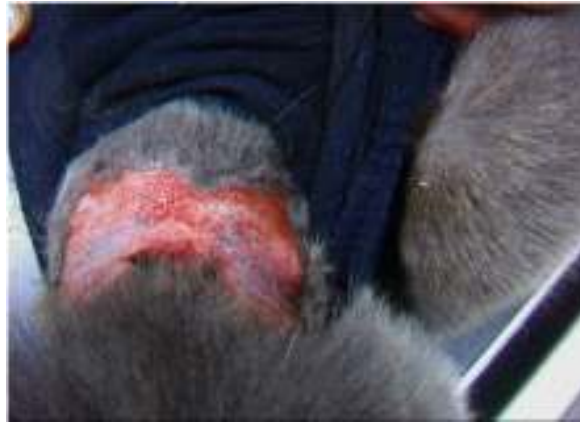- MALASSEZIA
- DERMATOPHYTOSE
- BACTERIEEL
 - SECUNDAIR



ALLERGIE BIJ DE KAT

- VOEDSELALLERGIE
- VLOOIENALLERGIE
- ATOPIE
- MUGGENBEETOVERGEVOELIGHEID

DIFF DIAGNOSE EOS PLAQUE-LIKE LETSELS NEK/KOP



- FEL IDEOPATISCHE ULCERATIEVE DERMATOSE
- EPITHELIOTROOP TCEL LYMFROOM
- NEOPLASIE
- MYCOBACTERIEN EN MYCOSEN
- POX VIRUS EN DEMODEX



THERAPIE

- DEPOT TRIAMCILONOLONE 1X
- VOEDSELTEST GEDURENDE minstens 8W
 - HYPOALLERGENE VOEDING
 - PAARD EN RIJST
 - HILL'S Z/D
- ONTVLOOIING WAS OK
 - MAANDELIJKS HERHALEN



EVALUATIE NA 16 W

- Als GEEN VERBETERING NA 16 weken
 - GEEN VOEDSELALLERGIE DUS ATOPIE
- Als geen huidproblemen meer
 - CHALLENGE met normale voeding EN JEUK KOMT TERUG BINNEN DE 14 DAGEN VOEDSELALLERGIE BEVESTIGD
 - CHALLENGE EN GEEN RELAPS
DIAGNOSE: ATOPIE